

## RETINOPATIJA NEDONOŠČADI - SUVREMENE SMJERNICE, DIJAGNOSTIKA I LIJEČENJE

IRENA MARKOVIĆ<sup>1</sup>, DARKO BATISTIĆ<sup>1</sup>, DOBRILA KARLICA UTROBIČIĆ<sup>1</sup>, ŽANA LJUBIĆ<sup>2</sup>

*Retinopatija nedonoščadi (ROP) je čest uzrok sljepoće u razvijenim zemljama usprkos metodama liječenja, a incidencija bo-  
lesti je, u razvijenim zemljama, u porastu. ROP se razvija u dvije faze. Prva faza počinje sa zakašnjelim razvojem krvnih žila  
retine nakon rođenja i parcijalnom regresijom postojećih krvnih žila, nakon čega slijedi druga faza - faza novog rasta krvnih žila  
induciranih hipoksijom. Dva su glavna čimbenika rizika za nastanak ROP-a: korištenje kisika i mala gestacijska dob. Pretjerana  
oksigenacija doprinosi razvoju ROP-a preko regulacije razina vaskularnog endotelijalnog čimbenika rasta (VEGF). Supresija  
VEGF kisikom u prvoj fazi ROP-a sprječava normalan rast krvnih žila, dok pretjerane količine VEGF-a u drugoj hipoksičnoj fazi  
potiču patološku proliferaciju. Inzulinu sličan čimbenik rasta I (IGF-1) je ključan faktor ROP-a koji nije povezan s oksigenacijom.  
Studije CRYO ROP i ETROP pokazuju učinkovitost krioterapije i laserske fotokoagulacije u liječenju djece sa ROP-om, a laserska  
fotokoagulacija je izbor u liječenju. Kirurško liječenje se primjenjuje kod kasnijih stadija, ali sa lošim funkcionalnim rezultatima.  
Djeca sa ovim problemom zahtijevaju dugoročno praćenje zbog mogućnosti razvoja komplikacija.*

Deskriptori: RETINOPATIJA NEDONOŠČADI, LASERSKA FOTOKOAGULACIJA, VEGF, HIPOKSIJA, KRATKOVIDNOST

Retinopatija nedonoščadi (engl. retinopathy of prematurity - ROP) je vazoproliferacijski proces koji pogađa nezreli krvno žilni sustav mrežnice u nedonoščadi, pogotovo one izrazito niske porođajne težine i niske gestacijske dobi, koja su bila izložena terapiji kisikom.

### PATOGENEZA

#### Normalni razvoj retine

Kod djece, retinalni vaskularni razvoj počinje u razdoblju od 16 tjedana gestacije kada mezenhim, prekursor krvnih žila, raste od područja optičkog diska prema ori serati koju doseže nazalno u 8 mjesecu trudnoće, a temporalno nakon rođenja (1-3). Prema Ashtonovoj teoriji, u području posteriorno od ruba mezenhima nastaje primitivni nezreli splet kapilara (1).

#### Uloga oksigenacije u ROP-u

Campbell je 1951. primijetio povezanost između pojave ROP-a i izloženosti kisiku. 1956. g je provedena studija pod vodstvom VE Kinsey koja je dokazala ulogu oksigenacije kao važnog faktora u razvoju ROP-a.

#### Patofiziologija ROP-a

Temelj za razumijevanje nastanka retinopatije nedonoščadi je da u uterusu fetus raste u hipoksičnom stanju, sa stabilnim PaO<sub>2</sub> od 22 do 24 mmHg. Za razliku od toga, zdrava donešena djeca imaju značajno viši PaO<sub>2</sub> - u rasponu od 70-90 mmHg. Kako bi se održao integritet postojećih retinalnih krvnih žila, te rast novih, potrebne su stabilne fiziološke koncentracije vaskularnog čimbenika rasta (VEGF) (4). Razina proizvodnje VEGF-a ovisi o količini kisika u retinalnom tkivu. Niske razine kisika, potiču lučenje VEGF-a, dok visoke razine kisika smanjuju produkciju VEGF-a. Ako se nezrela retina izloži uvjetima trajne hiperoksije, imaturne krvne žile presta-

ju rasti. Produžena izloženost uvjetima hiperoksemije dovest će do vazokonstrikcije i u konačnici vazoobliteracije, jer krvne žile involuiraju zbog manjka VEGF-a. Zbog nedostatka normalnog rasta krvnih žila, periferija retine ostaje bez adekvatne opskrbe krvlju.

Nakon nekoliko tjedana, avaskularna retina postaje ishemična te stimulira produkciju VEGF-a. Ukoliko je područje avaskularne retine malo, razina VEGF koja se proizvede je unutar fiziološkog okvira te se stimulira normalan razvoj krvnih žila retine. Ukoliko je površina avaskularne retine velika, stimulirat će se produkcija veće količine VEGF što za posljedicu ima stimulaciju nezrelih retinalnih krvnih žila koje pupaju i stvaraju arteriovenske (AV) shuntove na granici između vaskularizirane i avaskularizirane retine (ROP stadiji 1 i 2). Regresija nastaje ako VEGF stimulira normalnu vaskularizaciju iza AV shuntova u avaskulariziranoj retini. Ekstremno velike površine nevaskularizirane retine još više podižu razinu VEGF što dovodi do nastajanja AV shuntova (stadij 3). Budući da su održane visoke razine VEGF-a čak

<sup>1</sup>Klinika za očne bolesti, KBC Split

<sup>2</sup>Opća veteranska bolnica "Hrvatski ponos" Knin

Adresa za dopisivanje:

Dr. med. Irena Marković

Klinika za očne bolesti, KBC Split

21000 Split, Spinčićeve 1

Email: irena.markovic@pmx.hr

može doći i do vazodilatacije i tortuozičnosti postojećih krvnih žila stražnjeg pola (oznaka PLUS) i rubeoze šarenice. Tretman Stadija 3 ROP-a krioterapijom i laserom usmjereno je na obliteraciju periferne avaskularne retine, i smanjenje proizvodnje VEGF-a. Ekstenzivna neovaskularizacija retine može se razviti u retinalnu fibrovaskularnu proliferaciju, ožiljkavanje i ablaciju retine (stadiji 4 i 5). Unatoč genetskoj predispoziciji koja povećava šanse za nastanak ROP-a, kao najveći čimbenik rizika ipak se izdvaja hiperoksija u nedonoščadi s vrlo malom porođajnom masom (4-12).

#### Rizični faktori

U CRYO ROP studiji, kao povišeni rizik identificirani su niska porođajna masa, manja gestacijska dob, bijela rasa, višerotkinje te nezbrinjavanje u tercijarnoj ustanovi (13-20). Rizik nepoželjnog makularnog ishoda bio je povećan u slučajevima zahvaćenosti zone I, "plus" bolesti i veličine zahvaćenosti u stupnjevima, kao i sa rapidnom progresijom ROP-a, ali nije povezan sa "postkonceptijskom" dobi djeteta u vrijeme nastanka ROP-a. Svjetlo je također razmatrano kao mogući čimbenik rizika (5, 10, 21).

#### INTERNACIONALNA KLASIFIKACIJA ROP-A

Zahvaljujući brojnim istraživanjima unatrag zadnjih tri desetljeća, postalo je evidentno da Reesova klasifikacija više ne odgovara te adekvatno ne opisuje rane aktivne stadije ROPa (22). 1984. g. 23 oftalmologa iz 11 zemalja su osnovali povjerenstvo te donijeli Internacionalnu klasifikaciju retinopatije nedonoščadi (ICROP) (23). Ova nova klasifikacija uključuje 3 parametra:

- lokalizacija bolesti na retini;
- zahvaćena površina;
- stadij abnormalne vaskularizacije.

Lokalizacija ROP-a opisuje se u tri zone.

Zona I zahvaća stražnji krug lokaliziran oko diska te se proteže 2. disk dijametrom od centra makule u svim smjerovima. Krug, s centrom na disku i radi-

jusom jednakim udaljenosti do nazalne ore serate predstavlja razliku između zone II i III. Granica između zone II i III je proizvoljna te ne postoji struktura na oku pomoću koje bi se mogla prepoznati. Zonom III se smatra zahvaćenost samo temporalnog djela retine (Slika 4).

Zahvaćena površina se opisuje u stupnjevima sata. Kada ispitivač gleda u oko, 3 sata predstavlja nazalno u desnom oku i temporalno u lijevom oku, dok je 9 sati u desnom oku temporalno, u lijevom nazalno.

Stadij ROP-a karakterizira se u 5 stadija.

Stadij 1 definira tanku bijelu demarkacijsku liniju koja odvaja vaskulariziranu retinu od one avaskularne koja se nalazi periferno te obično ima bijelkasti izgled i nalazi se u razini retine. Ukoliko demarkacijska linija dobije volumen, te se proteže iznad ravnine retine, tada se definira kao "greben" tj. 2 stadij ROP-a. Kada ekstraretinalno fibrovaskularno proliferativno tkivo postoji uz greben 2 stadija ROP-a tada se klasificira u stadij 3. Oko se pregleda u području od 12 sektora od 30 stupnjeva tzv. stupnjevi sata. Dominantna obilježja svakog sektora te se oko klasificira u odnosu na najveći stupanj ROP-a. Tako, na primjer, ukoliko postoji 10 sektora stadija 2 te 2 sektora stadija 3, oko se kategorizira u stadij 3.

Glavni postulat ICROP klasifikacije je da što se bolest nalaz posteriorno i što je veća površina zahvaćenosti retinalnih krvnih žila, bolest je ozbiljnija.

Progresivna vaskularna abnormalnost, koja se razvija skupa s opisanim promjenama, prepoznaje se po dilataciji i tortuoznosti perifernih krvnih žila, vaskularnoj dilataciji i uvećanju krvnih žila šarenice, rigidnosti pupile i zamućenje staklovine. Ukoliko je ovo toliko naglašeno, stadij dobiva oznaku "plus bolest". U klasifikaciji objavljenoj 1984. stadij 4 ROP-a označava odvajanje retine koje je uzrokovano eksudacijama i/ili trakcijama. 1987. g. klasifikacija je proširena tako da stadij 4A se opisuje kao konkavni, trakcijski tip subtotalne ablacije retine koje se događa na periferiji bez zahvaćanja makule (ekstrafoveolarno). Ukoliko se parcijalna ablacija

mrežnice proteže posteriorno te zahvaća makulu, stadij se klasificira kao 4B. Ukoliko nastane totalna ablacija mrežnice u obliku lijevka, tada se klasificira kao stadij 5. U svrhu opisivanja, totalna ablacija retine može se podijeliti u anteriornu i posteriornu s obzirom na izgled lijevka, a ultrazvuk može biti koristan u definiranju konfiguracije lijevka (24, 25). Iako je regresija sa ili bez ožiljkavanja najčešći ishod ROP-a, Internacionalni odbor je zaključio da klasifikacija tako šarolikih promjena nije moguća.

#### KLINIČKO-PATOLOŠKE KORELACIJE STADIJA ROP-a

##### Stadij 1 - linija demarkacije

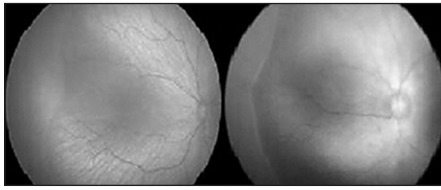
Ovaj stadij predstavlja zadebljanje linije između normalne vaskularne i avaskularne zone. U anteriornoj zoni formiraju se listovi sastavljeni od vretenastih stanica koje su prekursori diferenciranog vaskularnog epitela (26, 27). One nalikuju na normalne mezenhimalne vretenaste stanice fetusa, no pokazuju znakove hiperplazije. Zbog ovoga je demarkacijska linija klinički vidljiva. Iza ove linije vretenastih stanica nalazi se stražnja granična zona sastavljena od endotelijalnih stanica koje su se diferencirale od prekursorskih mezenhilanih stanica te čine primitivnu kapilarnu mrežu. Ova zona nije klinički vidljiva dok se ROP ne razvije u stadij 2. (Slika 1).

##### Stadij 2 - greben

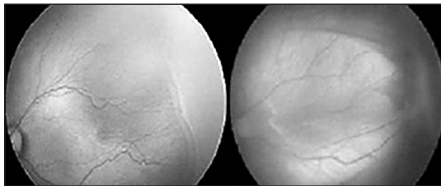
Greben predstavlja daljnje zadebljanje linije uz stadija 1 jer dolazi do daljnje proliferacije vretenastih stanica i ima visinu, širinu i volumen te se izdiže iznad razine okolne retine (26, 27). Retinalne lezije stadija 1 i 2 regrediraju u većini slučajeva, ostavljajući malo ili nimalo ožiljaka (Slika 1).

Stadij 3 - greben s ekstraretinalnim fibrovaskularnim proliferacijama

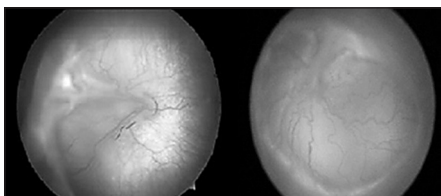
Stadij 3 označava neovaskularnu proliferaciju krvnih žila koje su paralelne s posteriornim rubom grebena, te se protežu u vitreus perpendikularno s razinom retine. Foos ove nove krvne žile označava kao "ekstraretinalne vaskularizacije" te se javljaju u 3 različita oblika: plakoidna, polipoidna i pedunkularna (Slika 2) (27).



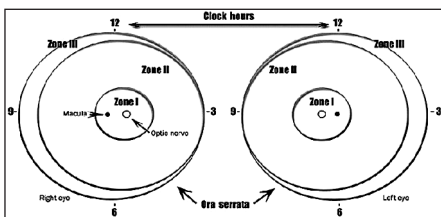
Slika 1.  
Stadij 1 i 2 retinopatije nedonoščadi



Slika 2.  
Stadij 3 i 4a retinopatije nedonoščadi



Slika 3.  
Stadij 4b i 5 retinopatije nedonoščadi



Slika 4.  
Shema retine desnog i lijevog oka koja prikazuje klasifikaciju retinopatije nedonoščadi po zonama i stupnjevima sata koje se koriste u opisivanju lokacije i opsežnosti retinopatije

Stadij 4 - subtotalna ablacija mrežnice

Retina se počinje nabirati u području grebena te se kondenzacijom vitreusa povlači naprijed prema leći. Najčešće, radialne traksijske sile su ograničene na temporalni kvadrant te dolazi do povlačenja temporalne retine nazalno (Slika 2 i 3).

Stadij 5 - totalna ablacija retine

Kako retina postaje sve nabranija te se sve više povlači prema anteriorno i centralno, postaje zarolana u obliku svitka, a to dovodi do odvajanja i posteriorne

retine. Trakcija vitreusa uzrokuje karakterističnu progresivnu ablaciju mrežnice koja je karakteristična za ROP (Slika 3) (28).

#### NALAZI KOD ROP-a U REGRESIJI

Miopija, astigmatizam i anizometriopija

Miopija je uobičajen nalaz kod djece prematurusa čak i kada ne razviju ROP (29-31). Incidencija miopije je potvrđena u velikoj grupi prematurusa s porođajnom masom manjom od 1251 g u istraživanju CRYO ROP. Kao ostali faktori zabilježeni su anizometriopija, astigmatizam, prisustvo retinalnih nabora i foveolarna avaskularna zona. Sam mehanizam nastanka miopije kod ROP-a nije poznat, a može uključivati ekstenziju globusa, promjenu zaobljenosti leće i rožnice ili kombinaciju svih ovih faktora. Oči s ROP-om koje su tretirane laserom razvijaju manju miopiju u usporedbi sa skupinom koja je tretirana krioterapijom.

#### KASNE KOMPLIKACIJE ROP-a U REGRESIJI

Glaukom-Kwitko je procijenio da se sekundarni glaukom razvija u 30% očiju s teškim oblikom ROP-a (32-34). Mehanizam nastanka akutnog glaukoma zatvorenog kuta je najvjerojatnije krivi položaj iridolentalne membrane zbog retrolentalnih fibroglijalnih masa (33).

Ablacija retine nastaje kao komplikacija ROP-a koji je regredirao, te nastaje u djetinjstvu ili adolescentom dobu, ponekad i kasnije u životu. Budući da ROP predstavlja rizik za vid čitav život, pacijenti bi trebali biti kontrolirani bar jednom godišnje do kraja života. Ove oči su također u riziku od razvoja visoke miopije, od čak 80% često veće i od 6 dioptrija, kako je pokazao Tasman.

#### DIFERENCIJALNA DIJAGNOZA

U ranim stadijima ROP-a, vodeća diferencijalna dijagnoza je nasljedna ek-sudativna vitreoretinopatija (FEVR) (35, 36). Isto tako uključuje druga stanja kao što su leukokorija koja uključuje primarni hiperplastični vitreus, retinoblastom

i Norrie bolest. Primarni hiperplastični vitreus je kongenitalna anomalija, često unilateralna. Anomalije prednjeg segmenta uključuju mikrokorneu, plitku prednju sobicu i produljenje cilijarni nastavaka. Promjene stražnjeg segmenta mogu uključivati vitrealne membrane, te ostatke hijaloidne arterije. Retinoblastom vrlo rijetko može zamijeniti za ROP, ali se mora uzeti u obzir (37, 38). Norrie bolest je rijedak sindrom retinalne displazije, gluhoće i mentalne retardacija koja može imitirati ROP (39).

Slučajevi ROP-a su također zabilježeni u djece koja su rođena na termin s normalnom porođajnom masom i bez anamnestičkog podatka o nadomjesnoj terapiji kisikom. Pretpostavlja se, da je u nekim slučajevima, ipak bilo riječ o nasljednoj proliferativnoj vitreoretinopatiji, te da je mogućnost nastanka ROP-a kod djece koja nisu prematurusi te nemaju malu porođajnu masu ipak neznatna.

#### Probir i praćenje nedonoščadi rizične za razvoj ROP-a

Ovo zahtjeva dobru suradnju između oftalmologa i osoblja Jedinica intenzivne neonatalne njege. Cilj je prepoznati najranije stadije ROP-a, a istodobno izbjeći nepotrebne retinalne kontrole. Iako CRYO ROP studija nije prikupljala podatke o djeci s porođajnom masom većom od 1250 g, druge studije su pokazale da se stadij 3 ne razvija kod djece s porođajnom masom većom od 1500-1600 g mada određeni broj kliničara "gornjom granicom" ipak smatra 2000 g (37).

Palmer je predložio da je optimalna dob za prvi pregled između 7 i 9 tjedana starosti (40, 41). Autori CRYO ROP studije su ustvrdili da postkonceptijska dob djeteta (gestacijska dob + starost) bolje odgovara vremenu nastanka promjene nego kad se u obzir uzme samo postnatalna dob. Britanska studija utvrdila je da se ROP vrlo rijetko javlja prije 31. postkonceptijskog tjedna (38). Smjernice za screening, koje su preuzete od Britanske asocijacije za perinatalnu medicinu i Zbora oftalmologa, predlažu preventivne preglede svakog djeteta sa porođajnom tjelesnom masom manjom od 1500 g, a pregled bi se trebao obaviti u razdoblju između 32. i 36. postkonceptijskog tjed-

na. U SAD-u smjernice su izdane nakon zajedničke suradnje Američke udruge pedijatar, Američke udruge dječjih oftalmologa i strabologa te Američke akademije oftalmologa te predlažu sljedeće:

- Djeca s porođajnom masom manjom od 1500 g ili sa gestacijskom dobi manjom od 28 tjedana, kao i probarna djeca s porođajnom masom između 1500 g i 2000 g s nestabilnim kliničkim stanjem.
- Pregled se vrši koristeći se binokularnom indirektnom oftalmoskopijom. Sve promjene koje se otkriju treba opisati pomoću Internacionalne klasifikacije retinopatije nedonoščadi.
- Prvi pregled bi s trebao provesti u dobi između 4 i 6 tjedana od poroda, odnosno od 31 do 33 postkonceptijskog tjedna, što određuje neonatolog ili pedijatar. Ukoliko se otkrije ROP koji zahtjeva terapiju, terapija treba biti provedena u rok od 72 sata od postavljanja dijagnoze (42).

Rezultati CRYO ROP studije dali su smjernice prema kojima treba bazirati praćenja nakon prvog pregleda (43, 44). Oči sa zonom 2 prate se svaka 2 tjedna. Oči koje su "granične" u odnosu na potrebu za terapijom (zona I bilo koji stadij, Zona II, stadij 2+, 3+ s manje od potrebne zahvaćenosti u stupnjevima sata pregledaju se najmanje jednom tjedno. Ako se vidi značajna zahvaćenost Zone I koja još uvijek spada u "ispod praga" liječenja, preglede treba planirati i češće od jednom tjedno budući da ovdje postoji oblik ROP-a koji se može razvijati vrlo rapidno.

Oči sa zahvaćenosti Zone III vrlo rijetko razvijaju ROP koji zahtjeva liječenje, zbog toga ove oči treba pratiti jednom u 4 tjedna. Oči koje nemaju ROP, ali imaju imaturnu vaskularizaciju trebaju se pratiti svakih tjedan do dva ukoliko postoji zahvaćenost Zone I, svako 2 tjedna kod zone II te svako 3-4 tjedna kod zone III. Praćenje treba nastaviti sve dok retinalna vaskularizacija ne sazrije i proteže se do ore serate, što se događa od 37 do 40 postkonceptijskog tjedna. U 90% pacijenata, involucija počinje u 44 tjednu. Oči sa blagim ROP-om moraju se pratiti dok se ne razviju u stadij

koji zahtjeva liječenje ili dok ne dođe do regresije i stabilizacije. Čak i u slučajevima regresije, potrebna je pažnja, jer ponekad zna nastati reaktivacija što dovodi do dvostruke linije demarkacije. U očiju s blagim ROP-om, kod kojih je došlo do kompletne regresije, refrakcija i motilitet se trebaju pratiti svakih 6 do 12 mjeseci zbog visoke pojavnosti miopije, astigmatizma i strabizma (45-50). Čak i u slučajevima kada ne postoji patologija koja se treba pratiti, pregled je potreban bar jednom godišnje zbog rizika od razvoja glaukoma i ablacije mrežnice.

#### NAČIN PREGLEDA

Pri pregledu je potrebna suradnja osoblja jedinice za intenzivnu neonatološku njegu i oftalmologa. Za širenje zjenica se koristi ciklomidrijatik (cyclopentolate 0,2% i phenylephrine 1%). Kapi su primjenjuju 3 puta u razmaku od 10-15 minuta. Nuspojave topikalne terapije midrijaticima su hipertenzija i ileus, ali dosta rijetko. Nakon aplikacije topičkog anestetika proparacaine, postavlja se sterilni retractor vjeđa. Korištenje rukavica ovisi o pravilima ustanove ili izboru liječnika. Preporuča se da osoblje jedinice za intenzivnu njegu bude prisutno pri pregledu zbog moguće bradikardije kao komplikacije. Pregled se izvodi nakon 30 do 45 minuta nakon ukapavanja midrijatika pomoću binokularne indirekte oftalmoskopije i leće od 28 ili 20 Dpth. Nježna skleralna depresija i rotacija oka se izvodi pomoću male sterilne omče kako bi se procijenio pravi opseg promjena. Ukoliko dođe do akutizacije ROP-a, oftalmolog bi trebao o stanju, metodama liječenja i prognozi izvijestiti roditelja ili skrbnika. Sve informacije bi trebale biti predočene u prisutnosti neonatologa koji skrbi za dijete, te eventualno napismeno.

#### PROFILAKSA I TERAPIJA

Prevenција ROP-a leži u prevenciji preranog poroda. U CRYO ROP studiji za svaki dodatni tjedan intrauterinog razvoja šanse za razvoj ROP-a opadale su za 19% (16). Liječenje ROP-a može biti konzervativno i kirurško. Inicijalno konzervativno liječenje bila je krioterapija kada je nepovoljni ishod bolesti reduciran sa 43% na 22% (Cryo ROP study) (43). Kasnije (u 1990-ima) laser terapije

je pokazala još bolje rezultate te je općenito prihvaćena kao alternativa krioterapije (51). Laserskim spotovima laserira se avaskularna retina čime se ista metabolički inaktivira te se smanjuje produkcija angiogenih čimbenika rasta (VEGF molekula) u stražnji očni segment koji su odgovorni za vazoproliferaciju i progresiju ROP-a. Uvođenjem anti-VEGF lijekova u oftalmologiju 2007. g mnogi centri prihvatili su istu u liječenju ROP-a (Block ROP i Beat ROP studije) (52). Trenutačan stav u većini centara je da se po indikaciji napravi laser te se ukoliko bolest progredira u terapiju kao dodatna opcija uključuje anti VEGF terapija intravitrealnim bevacizumabom (avastin) (53). Utjecaj ovih lijekova na vaskularizaciju normalne retine i moguće sistemske nuspojave još uvijek nisu dovoljno istražene. U slučaju odignuća mrežnice (ablacija) terapijska opcija je pars plana vitrektomija kojom se iz oka uklanja centralni želatinozni gel (staklovina) i na taj način smanjuje trakcija na tkivo mrežnice (54).

#### Zaključak

Retinopatija nedonoščadi značajan je medicinski problem za čije je uspješno rješavanje potrebna suradnja neonatologa, pedijatar i oftalmologa. Unatoč pravovremenom otkrivanju i liječenju bolesti gotovo 15% djece ima za posljedicu slabu vidnu oštrinu a 10% slab anatomski uspjeh.

NOVČANA POTPORA/FUNDING  
Nema/None

ETIČKO ODOBRENJE/ETHICAL APPROVAL  
Nije potrebno/None

SUKOB INTERESA/CONFLICT OF INTEREST  
Autori su popunili *the Unified Competing Interest form* na [www.icmje.org/coi\\_disclosure.pdf](http://www.icmje.org/coi_disclosure.pdf) (dostupno na zahtjev) obrazac i izjavljuju: nemaju potporu niti jedne organizacije za objavljeni rad; nemaju financijsku potporu niti jedne organizacije koja bi mogla imati interes za objavu ovog rada u posljednje 3 godine; nemaju drugih veza ili aktivnosti koje bi mogle utjecati na objavljeni rad./ *All authors have completed the Unified Competing Interest form* at [www.icmje.org/coi\\_disclosure.pdf](http://www.icmje.org/coi_disclosure.pdf) (available on request from the corresponding author) and declare: no support from any organization for the submitted work; no financial relationships with any organizations that might have an interest in the submitted work in the previous 3 years; no other relationships or activities that could appear to have influenced the submitted work.

## LITERATURA

1. Ashton N. Oxygen and the growth and development of retinal vessels. In vivo and in vitro studies. *Am J Ophthalmol.* 1966; 62: 412-35.
2. Flynn JT. Retinopathy of prematurity. *Pediatr Clin North Am.* 1987; 34: 1487-517.
3. Foos RY, Kopelow SM. Development of retinal vasculature in paranasal infants. *Surv Ophthalmol* 1973; 18: 117-27.
4. Pierce EA, Foley ED, Smith LE. Regulation of vascular endothelial growth factor by oxygen in a model of retinopathy of prematurity. *Arxh Ophthalmol* 1996; 114: 1219-286. Avery GB, Glass P. Light and retinopathy of prematurity: what is prudent for 1986? *Pediatrics* 1986; 78: 519-20.
5. Avery GB, Glass P. Light and retinopathy of prematurity: what is prudent for 1986? *Pediatrics* 1986; 78: 519-20.
6. Hong PH, Wright KW et al. Strict oxygen management is associated with decreased incidence of severe retinopathy of prematurity. Association for Research in Vision and Ophthalmology. Abstracts. 2002 Abstract #4011.
7. Drack AV, Burke JP, Pulido JS, Keech RV. Transient punctate lenticular opacities as a complication of argon laser photocoagulation in an infant with ROP. *Am J Ophthalmol* 1992; 113 (5): 583-4.
8. Ehrenkranz RA. Vitamin E and retinopathy of prematurity: still controversial. *J Pediatr* 1989; 114: 801-3.
9. Flynn JT. The premature retina: a model for the in vivo study of molecular genetics? *Eye* 1992; 6: 161-5.
10. Glass P, Avery GB, Subramanian KN et al. Effect of bright light in the hospital nursery on the incidence of retinopathy of prematurity. *N Engl J Med* 1985; 313: 401-4.
11. Tin W, Milligan DW, Pennefather P, Hey E. Pulse oximetry, severe retinopathy, and outcome at one year in babies of less than 28 weeks gestation. *Arch Dis Child Fetal Neonatal Ed.* 2001; 84 (2): 106-10.
12. Law MR, Wijewardene K, Wald NJ. Is routine vitamin E administration justified in very low-birthweight infants? *Dev Med Child Neurol.* 1990; 32: 442-50.
13. Campbell PB, Bull MJ, Ellis FD et al. Incidence of retinopathy of prematurity in a tertiary newborn intensive care unit. *Arch Ophthalmol.* 1983; 101: 1686-8.
14. Charles BJ, Ganthier R, Appiah AA. Incidence and characteristics of retinopathy of prematurity in a low-income inner-city population. *Ophthalmology* 1991; 98: 14-7.
15. Cryotherapy for retinopathy of prematurity Cooperative Group. Incidence and early course of retinopathy of prematurity (Palmer EA, Flynn JT, Hardy RJ et al.: Cryotherapy for Retinopathy of Prematurity Group). *Ophthalmology* 1992; 98: 1628-40.
16. Cryotherapy for retinopathy of prematurity Cooperative Group. Prognostic factors in the natural course of retinopathy of prematurity (Palmer EA, Schaffer DB, Plotsky DF: Cryotherapy for Retinopathy of Prematurity Group). *Ophthalmology* 1993; 100: 230-73.
17. Flynn JT, Bancalari E, Bachynski BN, Buckley EB, Bawol R, Goldberg R, Cassady J, Schiffman J, Feuer W, Gillings D et al. Retinopathy of prematurity: Diagnosis severity and natural history. *Ophthalmology.* 1987; 94 (6): 620-9.
18. Hammer ME, Mullen PW, Ferguson JG, Pai S, Cosby C, Jackson KL. Logistic analysis of risk factors in acute retinopathy of prematurity. *Am J Ophthalmol.* 1986; 102 (1): 1-6.
19. Kinsey VE. Retrolental fibroplasia; cooperative study of retrolental fibroplasia and the use of oxygen. *AMA Arch Ophthalmol.* 1956; 56: 481-543.
20. Phelps DL, Brown DR, Tung B, Cassady G, McClead RE, Purohit DM et al. 28-day survival rates of 6676 neonates with birth weights of 1250 grams or less. *Pediatrics.* 1991; 87: 7-17.
21. Robinson J, Fielder AR. Light and the immature visual system. *Eye (Lond)* 1992; 6 (2): 166-72.
22. Reese AB, King MJ, Owens WC. A classification of retrolental fibroplasia. *Am J Ophthalmol* 1953; 36: 1333-5.
23. The Committee for the Classification of Retinopathy of Prematurity, An International Classification of Retinopathy of Prematurity. *Arch Ophthalmol* 1984; 102: 1130-4.
24. deJuan E Jr, Shields S, Machemer R. The role of ultrasound in the management of retinopathy of prematurity trial. *Investig Ophthalmol Vis Sci* 1990; 31: 1702-8.
25. Pulido JS, Byrne SF, Clarkson JG et al. Evaluation of eyes with advanced stages of retinopathy of prematurity using standardized echography. *Ophthalmology.* 1991; 98: 1099-104.
26. Foos RY. Acute retrolental fibroplasia. Albrecht von Graefe's *Arch Klin Exo Ophthalmol* 1975; 195: 87-100.
27. Foos RY. Retinopathy of prematurity: pathologic correlation of clinical stages. *Retina* 1987; 7: 260-76.
28. Machemer R. Description and pathogenesis of late stages of retinopathy of prematurity. *Ophthalmology.* 1985; 92: 1000-4.
29. Fletcher MC, Brandon S. Myopia of prematurity. *Am J Ophthalmol* 1955; 40: 474-81.
30. Graham MV, Gray OP. Refraction of premature babies' eyes. *Br Med J* 1963; 1: 1452-4.
31. Johnson L, Quinn GE, Abbasi S et al. Effect of sustained pharmacologic vitamin E levels on incidence and severity of retinopathy of prematurity: a controlled clinical trial. *J Pediatr.* 1989; 114: 827-38.
32. Kwitko ML. Secondary glaucoma in infancy and childhood. In: *Glaucoma in infants and children.* New York: Appleton-Century-Croft, 1973.
33. Michael AJ, Pesin SR, Katz LJ, Tasman WS. Management of late-onset angle-closure glaucoma associated with retinopathy of prematurity. *Ophthalmology.* 1991; 98: 1093-8.
34. Smith J, Shivitz I. Angle-closure glaucoma in adults with cicatricial retinopathy of prematurity. *Arch Ophthalmol.* 1984; 102: 371-2.
35. Criswick V and Schepens C: Familial exudative vitreoretinopathy. *Am J Ophthalmol.* 1969; 68: 578-94.
36. Ober RR, Bird AC, Hamilton AM, Sehmi K. Autosomal dominant exudative vitreoretinopathy. *Br J Ophthalmol.* 1980; 64: 112-20.
37. Quinn GE, Dobson V, Biglan A, Evans J, Plotzky D, Hardy RJ. Correlation of retinopathy of prematurity in fellow eyes in the cryotherapy for retinopathy of prematurity study. *Arch Ophthalmol.* 1995; 113 (4): 469-73.
38. Fielder AR, Shaw DE, Robinson J, Ng YK. Natural history of retinopathy of prematurity: a prospective study. *Eye.* 1992; 6 (3): 233-42.
39. Shastri BS, Hejtmancik JF, Hiraoka M et al. Linkage and candidate gene analysis of autosomal-dominant familial exudative vitreoretinopathy. *Clin Genet* 2000; 58: 329-32.
40. Palmer EA. Optimal timing of examination for acute retrolental fibroplasia. *Ophthalmology.* 1981; 88 (7): 662-6.
41. Palmer EA. Optimal timing of examination for acute retrolental fibroplasia (from discussion by John T. Flynn, 667). *Ophthalmology.* 1981; 88 (7): 662-6.
42. Screening examination of premature infants for retinopathy of prematurity. A joint statement of the American Academy of Pediatrics, the American Association for Pediatric Ophthalmology and Strabismus, and the American Academy of Ophthalmology. *Ophthalmology.* Pediatrics 2001; 108: 809-11.
43. Cryotherapy for Retinopathy of Prematurity Cooperative Group. Multicenter trial of cryotherapy for retinopathy of prematurity. Preliminary results. *Arch Ophthalmol.* 1988; 106: 471-9.
44. Cryotherapy for Retinopathy of Prematurity Cooperative Group. Multicenter trial of cryotherapy for retinopathy of prematurity three month outcome. *Arch Ophthalmol.* 1990; 108: 195-204.

45. Cryotherapy for retinopathy of prematurity Cooperative Group. Development of myopia in infants with birth weight less than 1251 grams (Dobson V, Quinn GE, Repka MX et al: Cryotherapy for Retinopathy of Prematurity Group). *Ophthalmology* 1992; 99: 329-40.
46. Cryotherapy for Retinopathy of Prematurity Cooperative Group. The natural ocular outcome of premature birth and retinopathy: status at 1 year. *Arch Ophthalmol.* 1994; 112: 903-12.
47. Flynn JT. Retinopathy of prematurity. *Pediatr. Clin. North Am.* 1987; 34: 1487-516.
48. Kushner BJ, Sondheimer S. Medical treatment of glaucoma associated with cicatricial retinopathy of prematurity. *Am J Ophthalmol.* 1982; 94: 313-17.
49. Kushner BJ. The sequelae of regressed retinopathy of prematurity. In: Silverman WA, Flynn JT (eds) *Retinopathy od prematurity*. Boston: Blackwell. 1985.
50. Schaffer DB, Quinn GE, Johnson L. Sequelae of arrested mild retinopathy of prematurity. *Arch Ophthalmol.* 1984; 102: 373-6.
51. Early Treatment for Retinopathy of Prematurity Cooperative Group. Revised indications for the treatment of retinopathy of prematurity: results of the early treatment for retinopathy of prematurity randomized trial. *Arch Ophthalmol.* 2003; 121: 1684-94.
52. Mintz-Hittner HA, Kuffel RR Jr. Intravitreal injection of bevacizumab (avastin) for treatment of stage 3 retinopathy of prematurity in zone I or posterior zone II. *Retina.* 2008; 28: 831-8.
53. Comparison of Bevacizumab, Ranibizumab and Laser Photocoagulation in the Treatment of Retinopathy of Prematurity in Turkey. Gunay M1, Sukgen EA2, Celik G1, Koçluk Y2.
54. Shah PK, Narendran V, Kalpana N, Tawansy KA. Anatomical and visual outcome of stages 4 and 5 retinopathy of prematurity. *Eye (Lond)* 2009; 23: 176-80.

### Summary

#### RETINOPATHY OF PREMATURITY - MODERN DIAGNOSTICS AND TREATMENT GUIDELINES

Irena Marković, Darko Batistić, Dobrila Karlica Utrobičić, Žana Ljubić

*Retinopathy of prematurity (ROP) is a common blinding disease in children in the developed world despite current treatment, and is becoming increasingly prevalent in the developing world. ROP progresses in two phases. The first phase begins with delayed retinal vascular growth after birth and partial regression of existing vessels, followed by a second phase of hypoxia induced pathological vessel growth. Two major risk factors of ROP are the use of oxygen and a decreased gestation period. Hyperoxygenation contributes to the development of ROP by regulating vascular endothelial growth factor (VEGF). VEGF production is suppressed by high levels of oxygen in the first stage of ROP which prevents normal growth of blood vessels, while excess VEGF volume in another hypoxic phase induces pathological proliferation. The growth factor similar to insulin I (IGF-1) is the most important oxygen-non related risk factor of ROP development. CRYO ROP and ETROP studies demonstrate the efficacy of cryotherapy and laser photocoagulation in the treatment of children with RO. Laser photocoagulation is treatment of choice. Surgical treatment is recommended at later stages but has poor functional results. Children with this problem require long-term follow-up because of the possibility of developing complications.*

Descriptors: RETINOPATHY OF PREMATURITY, PHOTOCOAGULATION, VEGF, HYPOXIA, MYOPIA

Primljeno/Received: 6. 3. 2018.

Prihvaćeno/Accepted: 29. 3. 2018.